

Füllungsmaterial für die Seitenzahnrestauration

| Dr. Annemie Grobbink

Die Anwendung des SDR-Komposit-Füllungsmaterials von DENTSPLY DeTrey bietet eine Reihe offensichtlicher Vorteile für Seitenzahnrestaurationen: Es kann in Schichten von bis zu vier Millimeter Dicke eingebracht werden, sodass der Behandlungsablauf deutlich beschleunigt und vereinfacht wird. Der geringe Polymerisationsstress vermindert zudem die Risiken für Mikro-Undichtigkeiten, postoperative Überempfindlichkeit und Sekundärkaries. Außerdem lässt sich das Material durch die geringe Viskosität einfach verarbeiten. Es haftet dicht an den Kavitätenwänden, gewährleistet auf diese Weise einen guten Randschluss und vermindert die Gefahr von Luft einschließen.

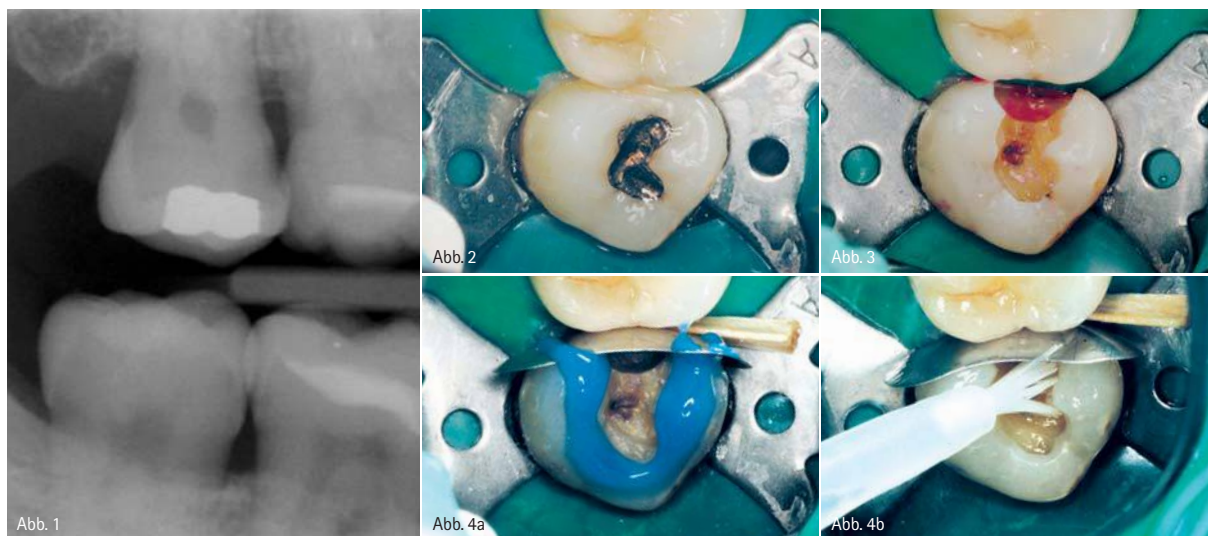


Abb. 1: Die Röntgenaufnahme zeigt eine Läsion an der Mesialfläche von Zahn 18. – Abb. 2: Zahn 18 unter Kofferdam. – Abb. 3: Die Kariesentfernung wird mit Kariesdetektor überprüft. – Abb. 4a: Zunächst wird der Schmelz angeätzt, fünf Sekunden später dann auch das Dentin. – Abb. 4b: Optibond® FL Primer und Adhäsiv werden aufgetragen.

Anlässlich einer halbjährlichen zahnärztlichen Routine-Kontrolluntersuchung zeigte eine Bissflügelaufnahme eine kariöse Läsion an der Mesialfläche des dritten Molaren im rechten Oberkiefer, Zahn 18 (Abb. 1). Dieser Zahn ist bereits mit einer Amalgamfüllung versorgt. Entsprechend der Röntgenaufnahme war zu erwarten, dass eine minimal-

invasive Präparation zu einem tiefen, engen Kasten führen würde. Dies ist möglicherweise die schwierigste Präparationsform für eine Komposit-Restauration, die frei von Luft einschließen sein und einen ausgezeichneten Randschluss entlang der gesamten Präparationsgrenze aufweisen soll. Das klassische Verfahren arbeitet in der Regel mit einer Auskleidung aus

fließfähigem Komposit und, darauf aufbauend, der Füllung aus einem herkömmlichen Komposit. Aufgrund der relativ hohen Polymerisations-schrumpfung des fließfähigen Komposits sollte dieses Material lediglich in sehr dünnen Schichten appliziert werden. Das herkömmliche Komposit wird anschließend in mehreren Schichten eingebracht, um den Polymerisati-

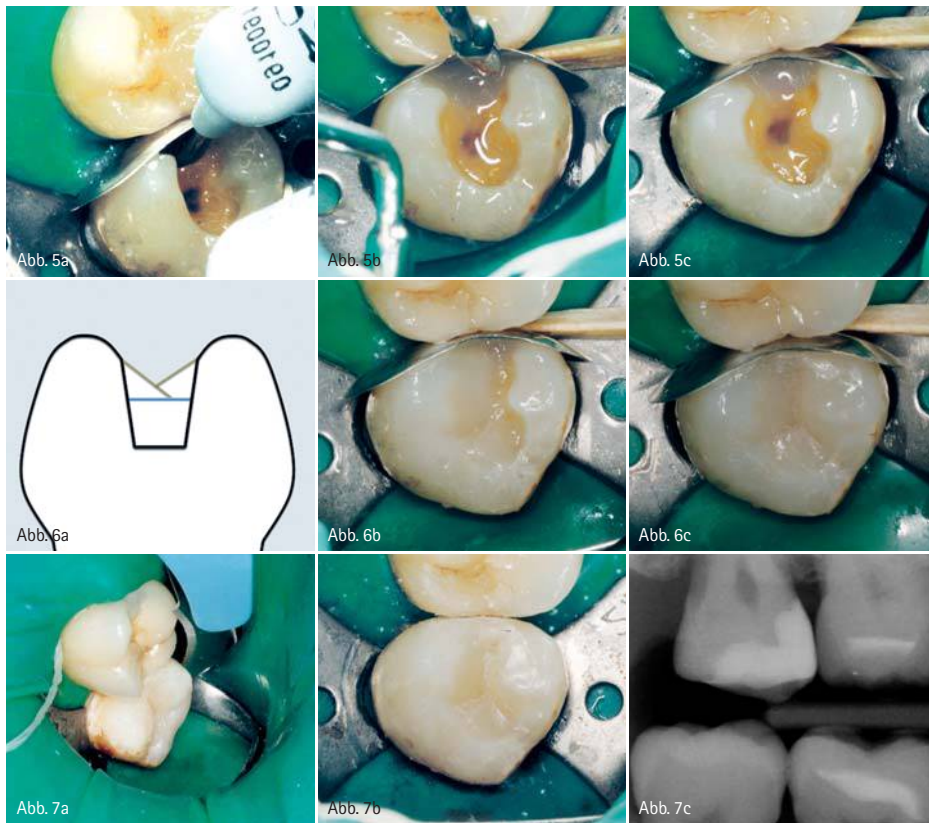

Abb. 5a: Die Applikatortspitze wird an den am weitesten mesial gelegenen Punkt der Kavität gebracht, damit das Material unter dem Einfluss der Schwerkraft eine gleichmäßige Schicht bilden kann. – Abb. 5b: Während SDR eine gleichmäßige Schicht ausbildet, wird die Matrice fest an den Nachbarzahn angedrückt, um einen strammen Kontaktpunkt zu erzeugen. – Abb. 5c: Gleichmäßige SDR-Schicht nach der Polymerisation. – Abb. 6a: Schematische Darstellung des Restaurationsverfahrens. Über einer Schicht SDR werden zwei Schichten mit herkömmlichem Komposit angelegt. – Abb. 6b: Die erste Schicht reicht von den palatinalen Höckern bis zum SDR-Sockel. – Abb. 6c: Die zweite Schicht reicht von den bukkalen Höckern bis zur ersten Kompositenschicht. – Abb. 7a: Kompositüberschüsse werden mit einem Skalpell entfernt. – Abb. 7b: Die Restauration nach Politur mit einem Occlbrush. – Abb. 7c: Röntgendarstellung des Endergebnisses.

onsstress zu kompensieren. Im hier vorgestellten Fall haben wir mit einem neuen fließfähigen Kompositmaterial gearbeitet: SDR von DENTSPLY DeTrey. Durch den sehr geringen Schrumpungsstress kann SDR in Inkrementen von jeweils bis zu vier Millimeter Schichtstärke eingebracht werden. Wegen seiner geringen Viskosität und seinem selbstnivellierenden Verhalten fließt das Material an alle Kavitätenwände an und bildet eine einheitliche Schicht ohne Lufteinschlüsse. Nachdem der Patient eine lokale Infiltrationsanästhesie erhalten hatte, wurden die Zähne 18 und 17 mittels Kofferdam absolut trocken gelegt, um optimal vor Kontaminationen zu schützen (Abb. 2). Die alte Restauration wurde entfernt und die Kavität präpariert, um sämtliches erkranktes Gewebe zu entfernen, zur Überprüfung wurde Kariesdetektor verwendet (Abb. 3). Nach dem Exkavie-

ren wurde eine Palodent®-Teilmatrice eingesetzt und mit einem Keil fixiert. Der Zahn wurde mit 35%iger Phosphorsäure angeätzt, mit einer Gesamtätzzeit von 20 Sekunden für den Schmelz und 15 Sekunden für das Dentin (Abb. 4a). Das verwendete Primer-/Adhäsiv-System war Optibond® FL (Kerr) (Abb. 4b). Anschließend wurde eine Schicht SDR eingebracht. Die Applikatortspitze wurde so weit wie möglich in die präparierte Kavität eingeführt (Abb. 5a). So konnte SDR, der Schwerkraft folgend, in die gesamte Kavität einfließen. Die selbstnivellierenden Eigenschaften von SDR sorgen für eine optimale Adaptation an die Kavitätenwände. Sobald das SDR-Niveau sich ausgeglichen hatte, wurde die Matrice fest an den Nachbarzahn angedrückt, um einen dichten Approximalkontakt zu erzeugen (Abb. 5b). Sofortiges Polymerisie-

ren von SDR beugt einem Abfließen des Komposits nach distal vor (Abb. 5c). Die mesiale Applikation von SDR ist besonders bei Oberkieferkavitäten wichtig. Bei Restaurationen im Unterkiefer ist die Schwerkraft in der Regel von geringerer Bedeutung, da der Kavitätenboden meist annähernd parallel zur Kauebene ausgerichtet ist.

SDR weist gute Haftverbundfestigkeitswerte mit allen Universal-Komposit-Materialien auf. Deshalb kann die verbleibende Kavität mit einem Komposit nach Wahl des Zahnarztes gefüllt werden. Im vorliegenden Fall haben wir uns für die Anwendung von Tetric EvoCeram® (Ivoclar Vivadent) entschieden, es wurde in zwei Schichten eingebracht (Abb. 6a). Die erste Schicht reichte von den palatinalen Höckern bis zum SDR-Sockel (Abb. 6b), die zweite Schicht von den bukkalen Höckern bis zur ersten Kompositenschicht (Abb. 6c). Es wurden zwei Schichten eingebracht, um die Auswirkungen der Schrumpfung auf ein Minimum zu beschränken, zudem erhält man dabei auf relativ einfache Weise ein anatomisch korrektes Ergebnis (Abb. 6a). Nach der Polymerisation wurde die Matrice herausgezogen, und Kompositüberschüsse wurden mit einem Skalpell Nr. 12b entfernt (Abb. 7a). Die Restauration wurde mithilfe eines Occlbrush® (Kerr) poliert (Abb. 7b). Auf der Bissflügel Aufnahme der fertiggestellten Restauration ist ein hervorragender Randschluss zu erkennen (Abb. 7c).

Hinweis:

Erstveröffentlichung in der Tandartspraktik Nr. 4/2010.

kontakt.

DENTSPLY DeTrey GmbH

De-Trey-Straße 1, 78467 Konstanz
 Tel.: 0 75 31/5 83-0
 Fax: 0 75 31/5 83-1 04
 E-Mail: info@dentsply.de
 www.dentsply.de